



西暦 2015年10月1日

ふりがな
氏名

印

インプラント治療症例（1）報告書

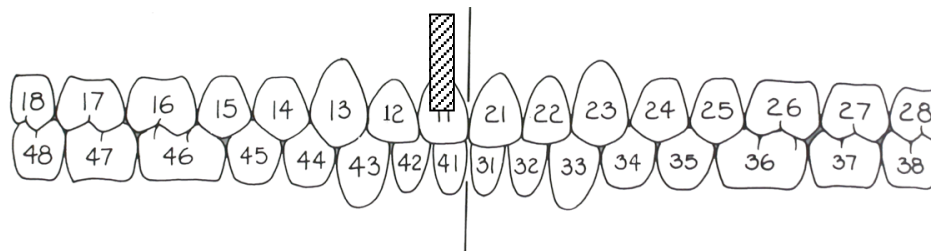
患者氏名(イニシャル)	K・M	男	年齢	46歳
-------------	-----	---	----	-----

	日付	部位	会社名(製品名)	ノーベルバイオケア社製 (リプレイスグルービー)
インプラント手術	2010/05/01	11 (FDI名)	インプラントサイズ	4.3 × 10 mm
	日付	部位	インプラント補綴物の種類	
インプラント補綴物装着	2010/11/05	11 (FDI名)	単独補綴・セメント固定 or ネジ固定 or インプラント支持補綴 or 可撤式固定 or アタッチメントほか	

(注) 別紙にて術前および補綴物装着後のX線写真(プリント)を添付してください。

(注) 術前にCT撮影を行いましたか(撮影した・撮影していない)。

治療部位と治療内容



2010年5月1日、1回法にて、#11に埋入施術。

上部構造は、セメント固定にて、セラミック前装冠を装着。

3年以上経過し、骨レベルに異常はなく、経過良好。

■ インプラント植立総本数： 1 本

(注) 国内未承認インプラント材料を使用した症例は除く。

(注) インプラント補綴物装着後、3年以上経過した症例に限る。